13ème Congrès de la Société Algérienne
de Médecine Vasculaire **Alger 6 – 7 juin 2024**

Le syndrome de congestion pelvienne

Michel DADON

cev16@wanadoo.fr

Pas de lien d’intérêt pour cette présentation

Douleurs pelviennes chroniques (DPC)

- Douleur, cyclique ou non, du pelvis ou du bas ventre, depuis au moins 6 mois, continue ou intermittente, causant une gêne fonctionnelle et une limitation dans les activités quotidiennes.*
- En GB “primary care”, 38 femmes sur 1000 sont concernées/an, un taux comparable à l’asthme (37/1000) et aux dorsalgies (41/1000).**
- Anxiété et dépression sont plus fréquemment notées chez les femmes avec DPC.***

* Howard FM. Obstet Gynecol. Surv 1993
** Zondervan KT. Br J Obstet Gynaecol 1999
*** Latthe P. BMJ 2006

I. Gynécologiques

I. 1 Extra-utérines
- Adhérences génitales
- Congestion veineuse pelvienne
- Cancer de l'ovaire ou de la trompe
- Dystrophie ovarienne macro-kystique
- Dysovulation
- Endométriose génitale
- Grossesse extra-utérine chronique
- Kyste ovarien
- Menstruation rétrograde
- Pseudo-kystes péritonéaux postopératoires
- Salpingite et ovarite subaiguës ou chroniques
- Tuberculose génitale
- Torsion subaiguë
- Syndrome des ovaires restants

I. 2. Utérines
- Adénomyose
- Cancer de l'endomètre
- Dysménorrhée primitive
- Endométrite subaiguë ou chronique
- Polype endométrial
- Malformations génitales
- Myome
- Migration de stérilet
- Prolapsus utérin
- Rétroversion utérine douloureuse
- Sténose cervicale
- Stérilet
- Syndrome de Master et Allen

II. Urologiques

- Calcul urinaire
- Cystite interstitielle chronique
- Cystites à répétition
- Diverticule urétral
- Endométriose urinaire
- Infection urinaire chronique
- Syndrome urétral
- Tumeur urothéliale

III. Gastro-entérologiques

- Appendicite subaiguë ou chronique
- Adhérences digestives
- Cancer du colon
- Constipation
- Diverticulose colique
- Endométriose digestive
- Hernies
- Iléites ou colites inflammatoires
- Syndrome sub-occlusif
- Trouble fonctionnel intestinal

IV. Neurologiques ou de l'appareil locomoteur

- Arthrose lombaire et sacrée
- Coccygéodynie chronique (essentielle) ou post-traumatique
- Douleurs myofasciales
- Hernie discale
- Syndrome de compression vertébrale
- Syndrome de la queue de cheval
- Mauvaise position
- Lombalgies chroniques
- Névralgie des nerfs iliohypogastriques, ilioinguinal, génito fémoral, honteux
- Spondylarthrite
- Spondylesthésis

V. Autres

- Réaction à corps étranger
- Douleurs pelviennes d'origine psychogène
- Douleurs pelviennes sans cause retrouvée
- Fièvre méditerranéenne familiale
- Migraine abdominale
- Névrome post-chirurgical
- Porphyrie
- Syndrome dépressif

Problématique: cette DPC est-elle un SCP?

→Varices pelviennes (+/- vulvaires, des MI)?

→Insuffisance veineuse pelvienne chronique?

→Syndrome de congestion pelvienne?

1-Varices pelviennes? →IVP?

- **Richet** 1857: 1ère description varices utéro-ovariennes

  (Traité Pratique d'Anatomie Médico-Chirurgicale In: Chamerot E, ed. Paris: Libraire Editeur, 1857.)
- **Cotte** 1928: relation varices pelviennes/syndrome douloureux pelvien chronique (DPC)
- **Taylor** 1954: affection vasculaire secondaire et anomalie du système nerveux autonome→ concept psychosomatique (« migraine pelvienne »)
- **Lefèvre** 1964: varices ligament large = cause principale possible des DPC
- **Richardson** 1991: visualisation VOG par US

Prévalence varices pelviennes

Fonction:

- De la méthode (US, Scanner, IRM*, laparoscopie…)
- Des valeurs seuils
- Du contexte clinique:
  - Asymptomatique (nullipare/multipare)
  - douleur pelvienne chronique
  - syndrome de congestion pelvienne

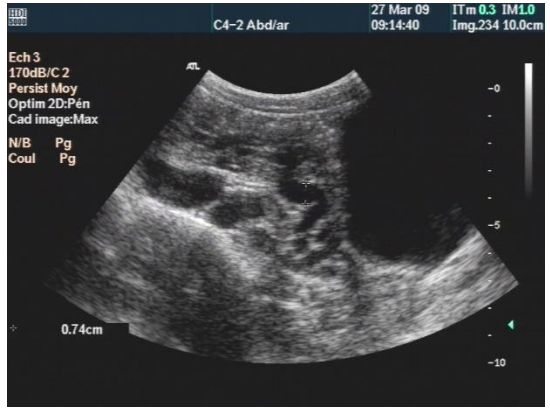

Échographie endo-vaginale ou trans-cutanée

(voies sus-pubienne ou périnéale)*,**

- **Dilatation veineuses péri ovaro-utérines (> 5***)**

(structures vasculaires anéchogènes, sinueuses et non pulsatile)

- **diamètre > 6mm (ou > 7 mm***)**
- Veines arquées (25%)*
- Réponse Valsalva variable (inversion 27%)*
- +/- position debout

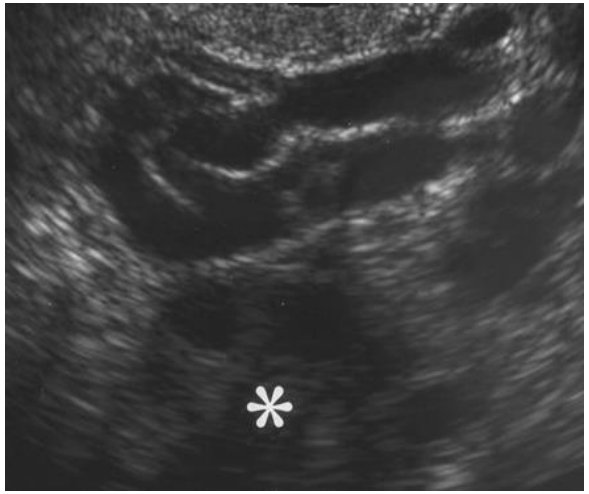

**Park. AJR 2004; 182:683-688*
***Giachetto. J Clin Ultrasound. 1990 Sep;18(7):551-5*
****Monedero. Phlebology 2017*

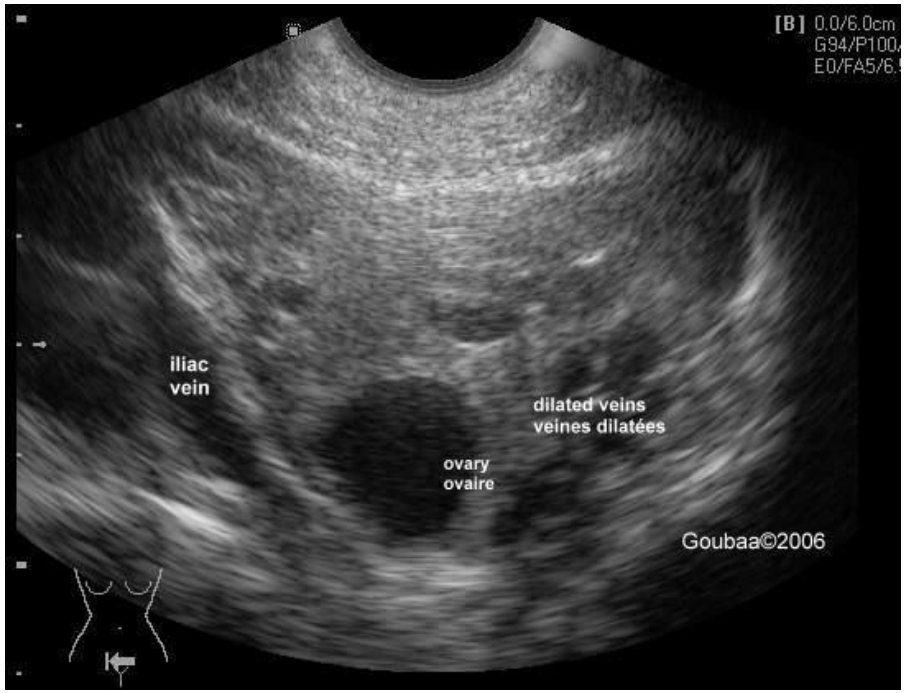
[B] 0.0/6.0cm
iliac
vein
dilated veins
veines dilatées
ovary
ovaire
Goubaa©2006

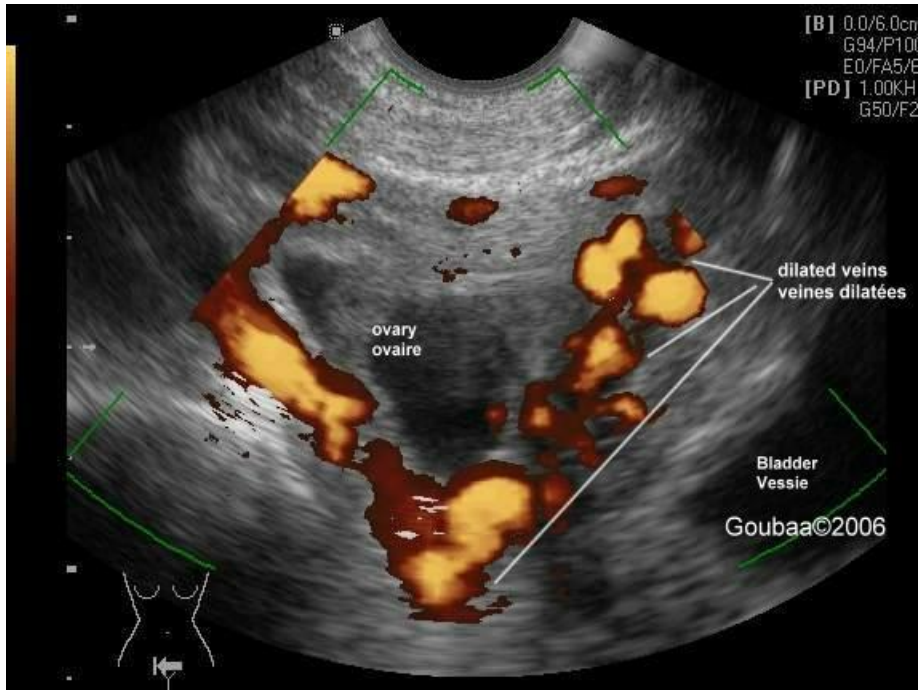
[B] 0.0/6.0cm
[PD] 1.00KH
dilated veins
veines dilatées
ovary
ovaire
Bladder
Vessie
Goubaa©2006

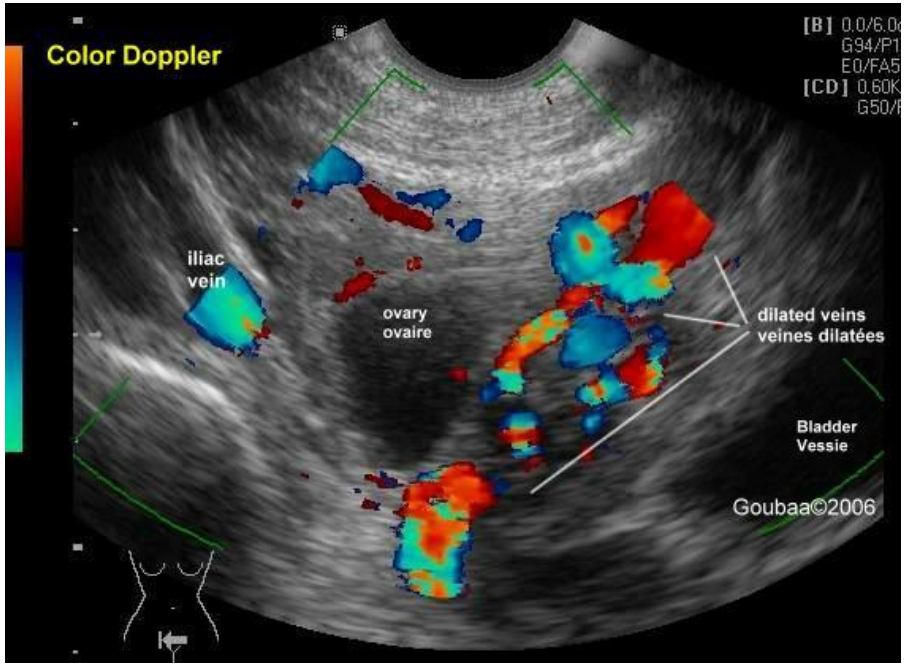
Color Doppler
[B] 0.0/6.0
[CD] 0.60K
iliac
vein
ovary
ovaire
dilated veins
veines dilatées
Bladder
Vessie
Goubaa©2006

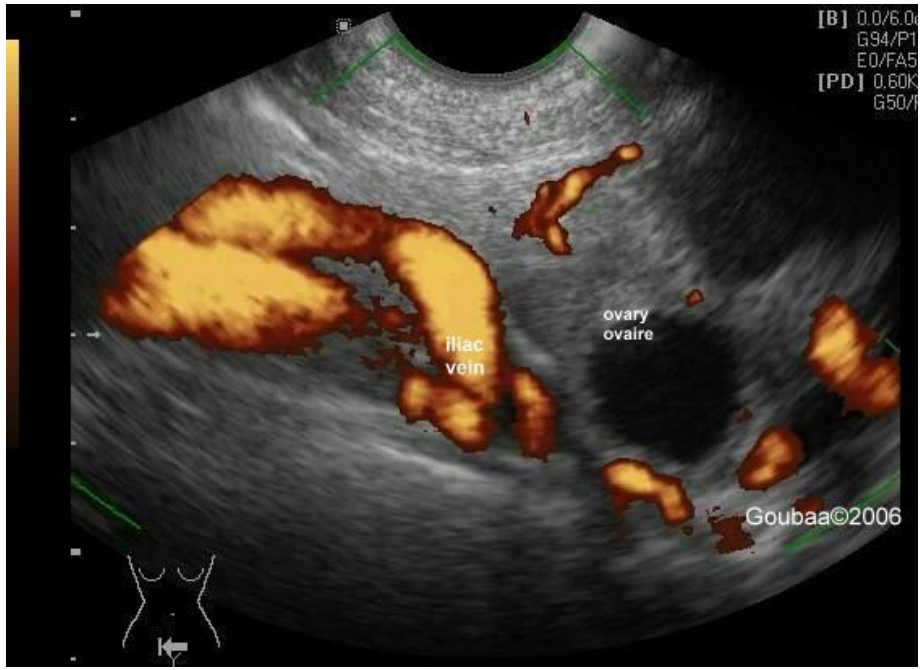
[B] 0.0/6.0
[PD] 0.60K
iliac
vein
ovary
ovaire
Goubaa©2006

Voie sus-pubienne

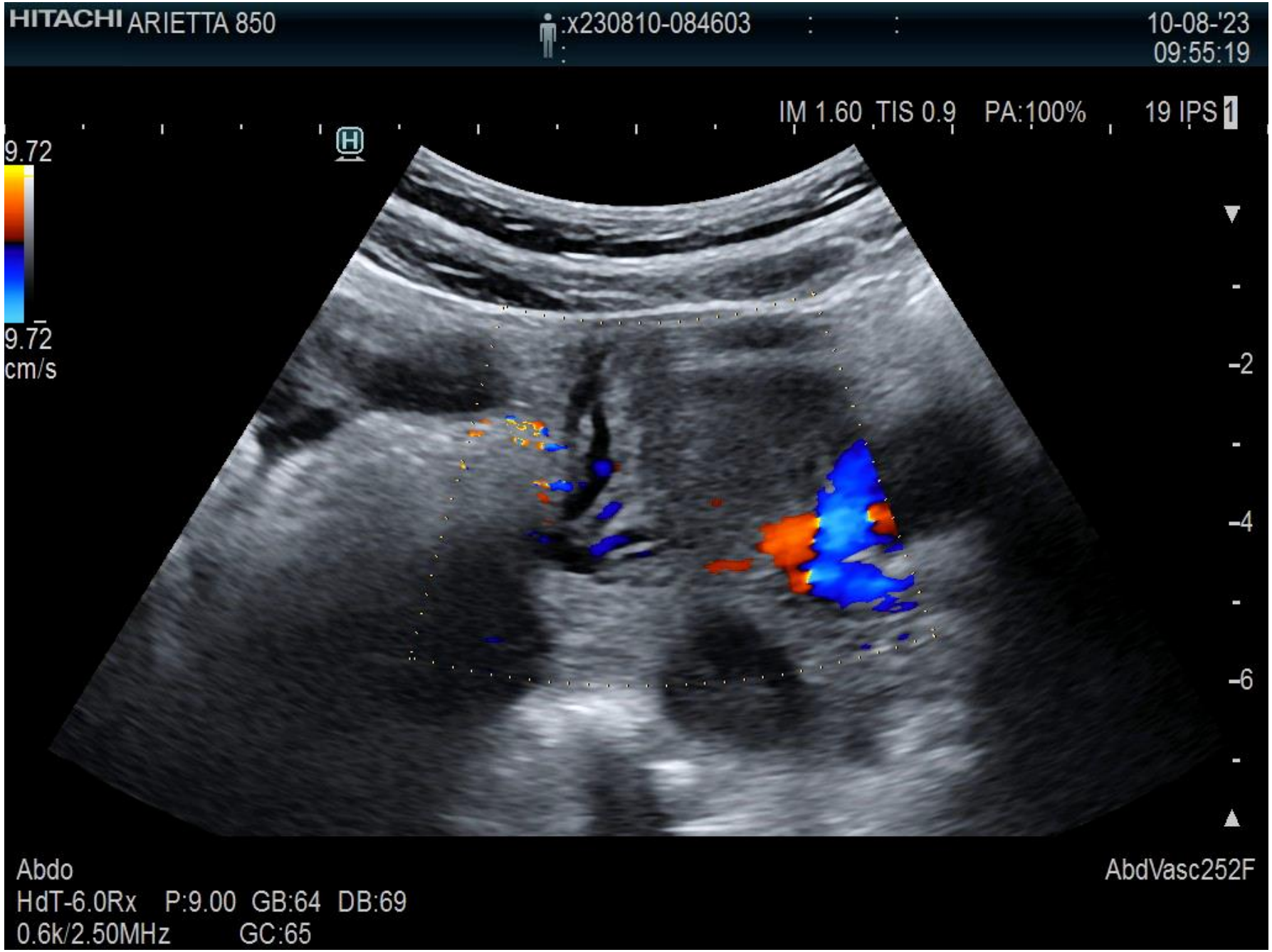
HITACHI ARIETTA 850
:x230810-084603
10-08-'23
09:55:19
IM 1.60 TIS 0.9 PA:100%
19 IPS 1
9.72
9.72
cm/s
-2
-4
-6
Abdo
HdT-6.0Rx P:9.00 GB:64 DB:69
0.6k/2.50MHz GC:65
AbdVasc252F

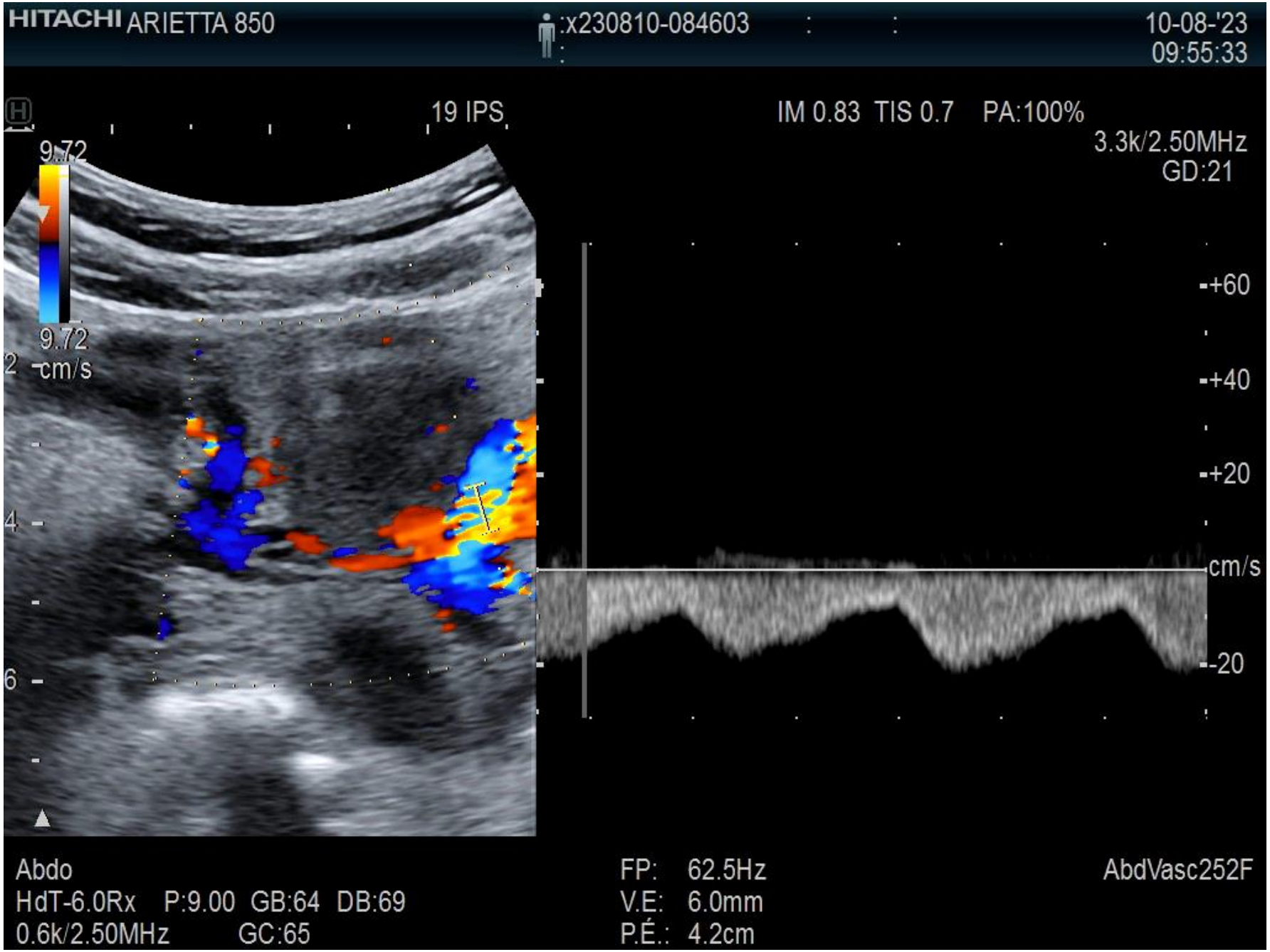
HITACHI ARIETTA 850
:x230810-084603
10-08-'23
09:55:33
19 IPS
IM 0.83 TIS 0.7 PA:100%
3.3k/2.50MHz
GD:21
9.72
9.72
cm/s
+60
+40
+20
cm/s
-20
Abdo
HdT-6.0Rx P:9.00 GB:64 DB:69
0.6k/2.50MHz GC:65
FP: 62.5Hz
V.E: 6.0mm
P.É.: 4.2cm
AbdVasc252F

Voie trans-pariétale périnéale

sonde convexe 3-5 MHz

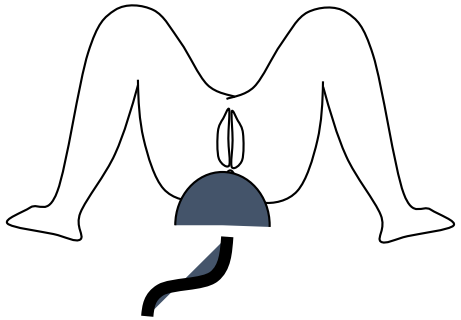

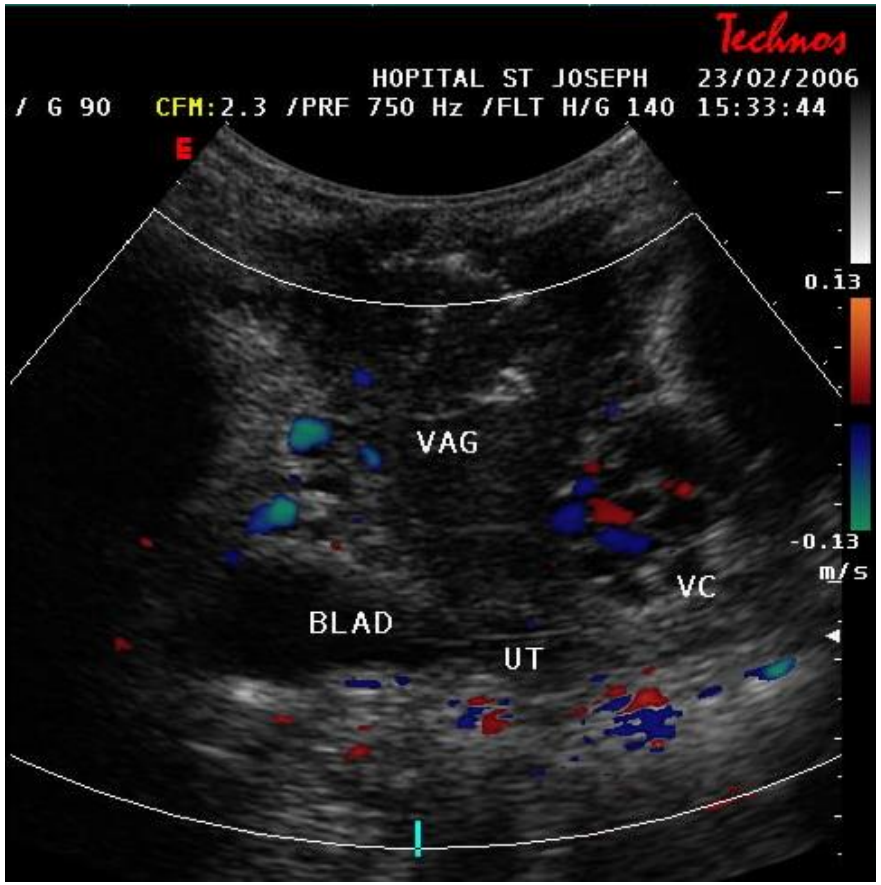

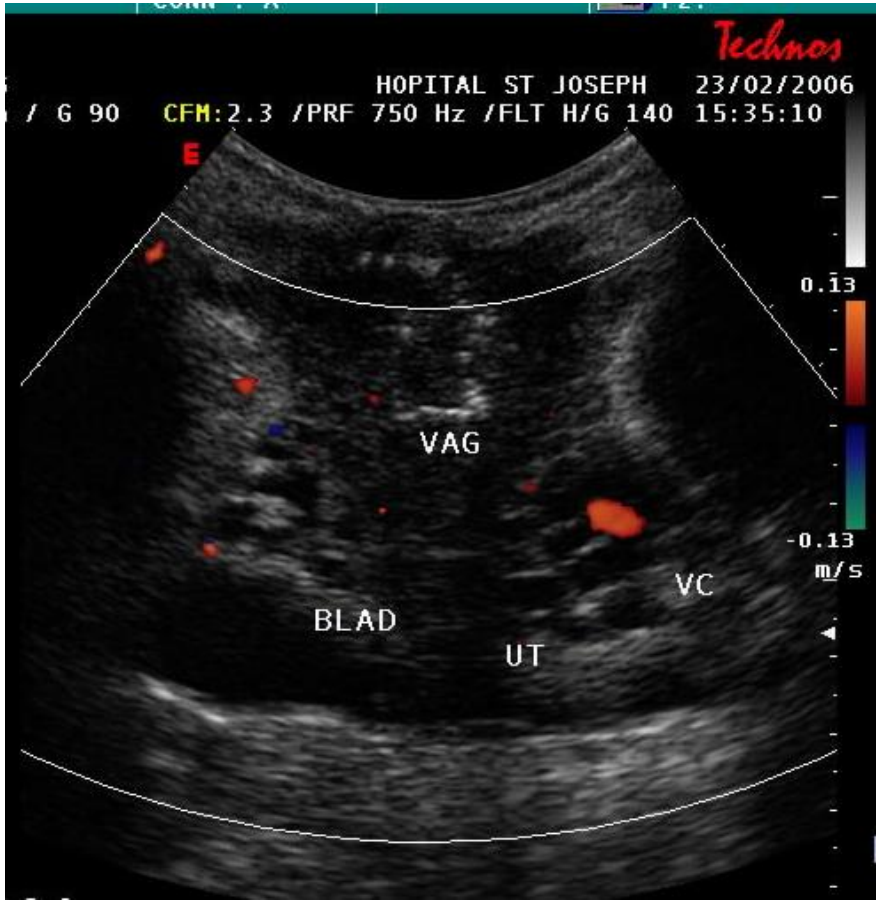

Echo-Doppler vs phlébographie pour le diagnostic de varices pelviennes:

- 96% sensibilité (95% CI 92% -99%)
- 100% spécificité (lower 99% CI 97%)
- Valeur prédictive positive 100 %
- Valeur prédictive négative 94%

IRM: Sensibilité et spécificité

- 88% et 67% pour veines ovariques,
- 100% et 38% pour veines hypogastriques
- 91% et 42% pour plexus veineux pelvien

***Barros FS**, Perez JMG, Zandonade E, Salles-Cunha SX, **Monedero JL**, Hilel ABS, et al. Evaluation of pelvic varicose veins using color Doppler ultrasound: comparison of results obtained with ultrasound of the lower limbs, transvaginal ultrasound, and phlebography. **J Vasc Bras. 2010**
****Giuseppe Asciutto. ejvs.2008 online**

Alexander Belenky. *AJR 2002;179:625–627*

- de 1994 à 2001, 273 femmes saines donneuses de rein
- Aortographie pré-opératoire

→ **9.9% = prévalence des varices pelviennes en population générale**

→ 59% des patientes avec varices ont des signes de SCP

→ 77% tirent bénéfice de la ligature de la veine ovarique gauche lors de la néphrectomie.

Varices des MI d'origine pelvienne
= points de fuite pelviens

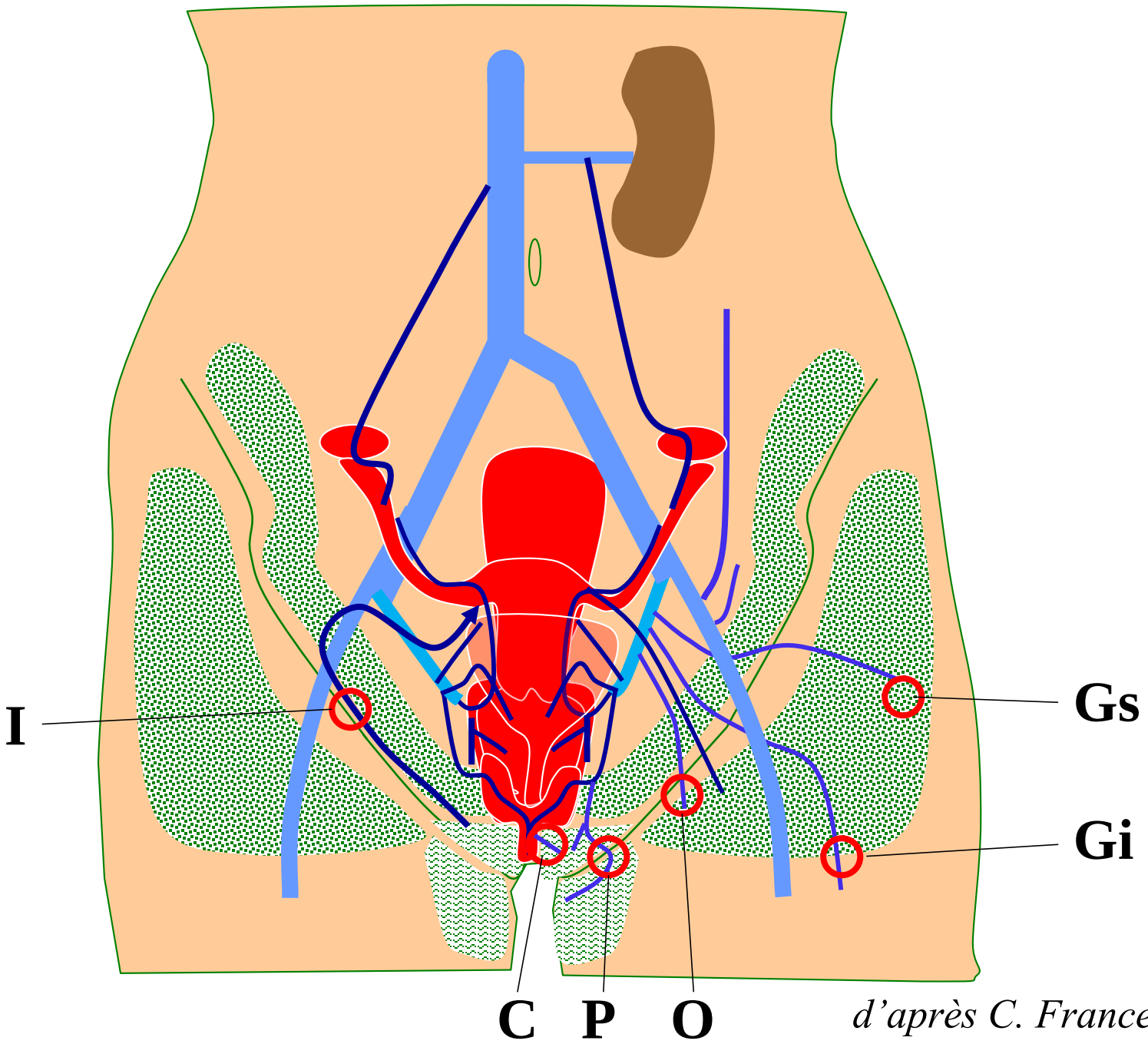

d'après C. Franceschi

Reflux veines pariétales:

- Glutéale supérieure: **Point G S**up.
- Glutéale inférieure: **Point G I**nf.
- Obturatrice: **Point O**

Reflux veines viscérales:

- Ligament rond utérus: **Point I**nguinal
- Bulbo-clitoridienne: **Point C**litoridien
- Pudendale médiale: **Point P**érinéal

3-Insuffisance veineuse pelvienne chronique?

M. Greiner distingue les varicoses pelviennes génitales et non génitales.

Chacune se divisant ensuite en trois types (**classification physiopathologique** établie par étude phlébographique):

- type 1 : pathologie de reflux (anomalie pariétale ou valvulaire)
- type 2 : pathologie de suppléance (secondaire un obstacle)
- type 3 : pathologie locale

4 syndromes cliniques classiques

1. douleur du flanc gauche ou de l'abdomen et hématurie (compression de la veine rénale gauche)
2. douleur pelvienne chronique (varices pel[illegible] associées à un reflux primaire veineux iliaque int[illegible] varien, ou obstruction de la veine rénale gauche ou [illegible]que commune gauche
3. claudication veineus[illegible]ction veineuse iliaque)
4. varices sympt[illegible]es des membres inférieurs atypiques (vulve/tes[illegible], médial et postérieur cuisse, nerf sciatique) ou de distributions saphènes typiques récidivant fréquemment après le traitement initial.

Mais intrications complexes possibles

Editors' Choice

The Symptoms-Varices-Pathophysiology classification of pelvic venous disorders: A report of the American Vein & Lymphatic Society International Working Group on Pelvic Venous Disorders

Mark H. Meissner, MD,[a] Neil M. Khilnani, MD,[b] Nicos Labropoulos, PhD,[c] Antonios P. Gasparis, MD,[c] Kathleen Gibson, MD,[d] Milka Greiner, MD, PhD,[e] Lee A. Learman, MD, PhD,[f] Diana Atashroo, MD,[g] Fedor Lurie, MD, PhD,[h] Marc A. Passman, MD,[i] Antonio Basile, MD,[j] Zaza Lazarshvilli, MD,[k] Joann Lohr, MD,[l] Man-Deuk Kim, MD, PhD,[m] Philippe H. Nicolini, MD,[n] Waleska M. Pabon-Ramos, MD, MPH,[o] *and* Melvin Rosenblatt, MD,[p] *Seattle, Wash; New York, and Stony Brook, NY; Bellevue, Wash; Paris and Lyon, France; Roanoke, Va; Palo Alto, Calif; Toledo, Ohio; Birmingham, Ala; Catania, Italy; Tbilisi, Georgia; Columbia, SC; Seoul, South Korea; Durham, NC; Fairfield, Conn*

J Vasc Surg Venous Lymphat Disord 2021;9:568-84.)

Contributor	Affiliation
Diana Atashroo, MD	International Pelvic Pain Society (IPPS)
Antonio Basile, MD	Cardiovascular and Interventional Radiological Society of Europe (CIRSE)
Antonio Gasparis, MD	American Venous Forum (AVF)
Kathleen Gibson, MD	American Vein and Lymphatic Society (AVLS)
Milka Greiner, MD, PhD	European Venous Forum (EVF)
Nicos Labropoulos, PhD	International Union of Phlebology (UIP)
Zaza Lazarashvilli, MD	International Union of Phlebology (UIP)
Lee Learman, MD, PhD	American College of Obstetricians and Gynecologists (ACOG)
Joanne Lohr, MD	American Venous Forum (AVF)
Neil Khilnani, MD	Society of Interventional Radiology (SIR)
Man-Deuk Kim, MD, PhD	Korean Society of Interventional Radiology
Fedor Lurie, MD, PhD	Society for Vascular Surgery
Mark Meissner, MD	American Vein and Lymphatic Society (AVLS)
Philippe Nicolini, MD	European Venous Forum (EVF)
Waleska Pabon-Ramos, MD, MPH	Society of Interventional Radiology (SIR)
Marc Passman, MD	Society for Vascular Surgery
Mel Rosenblatt, MD	American Vein and Lymphatic Society (AVLS)

Classification S.V.P.

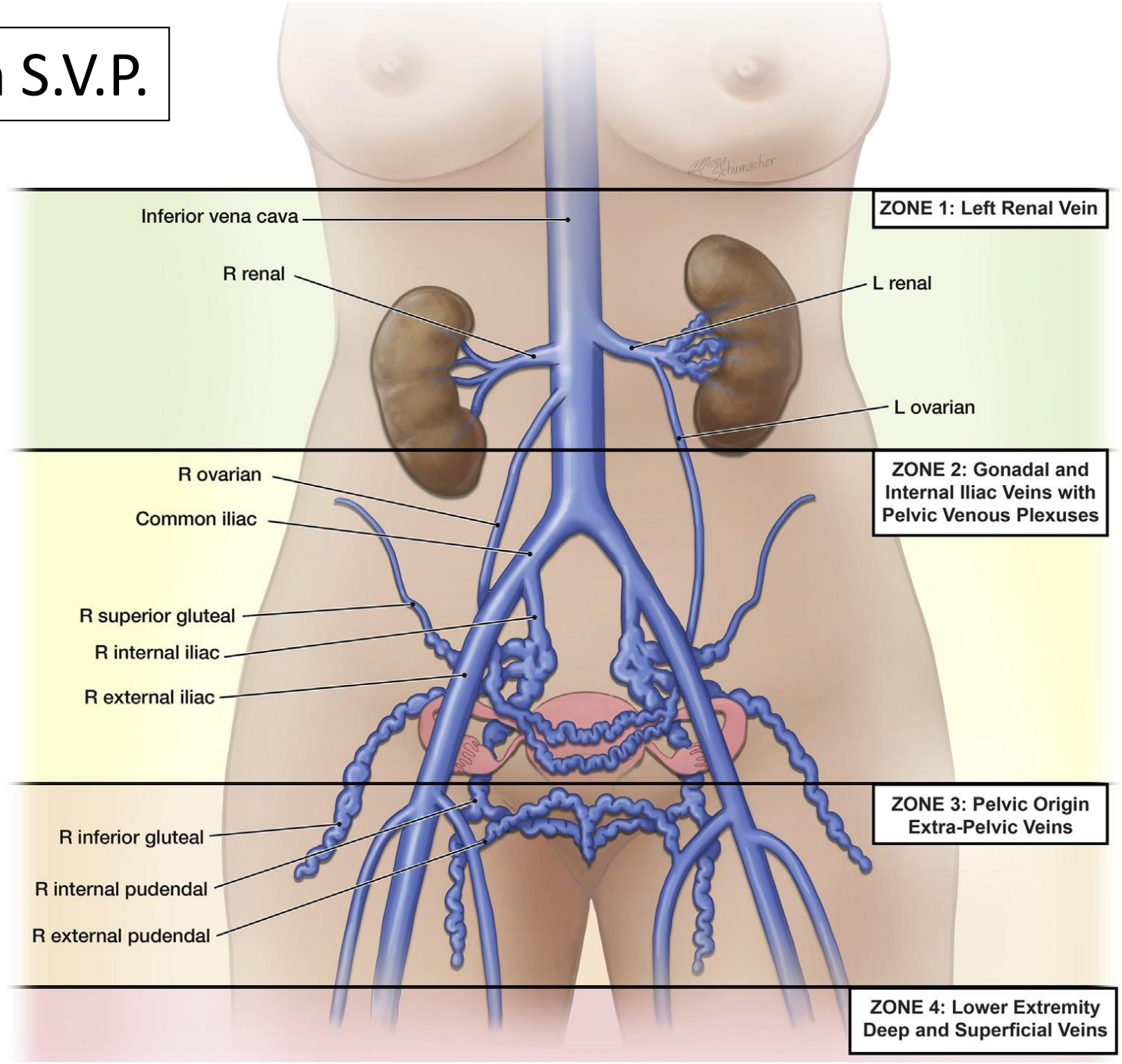

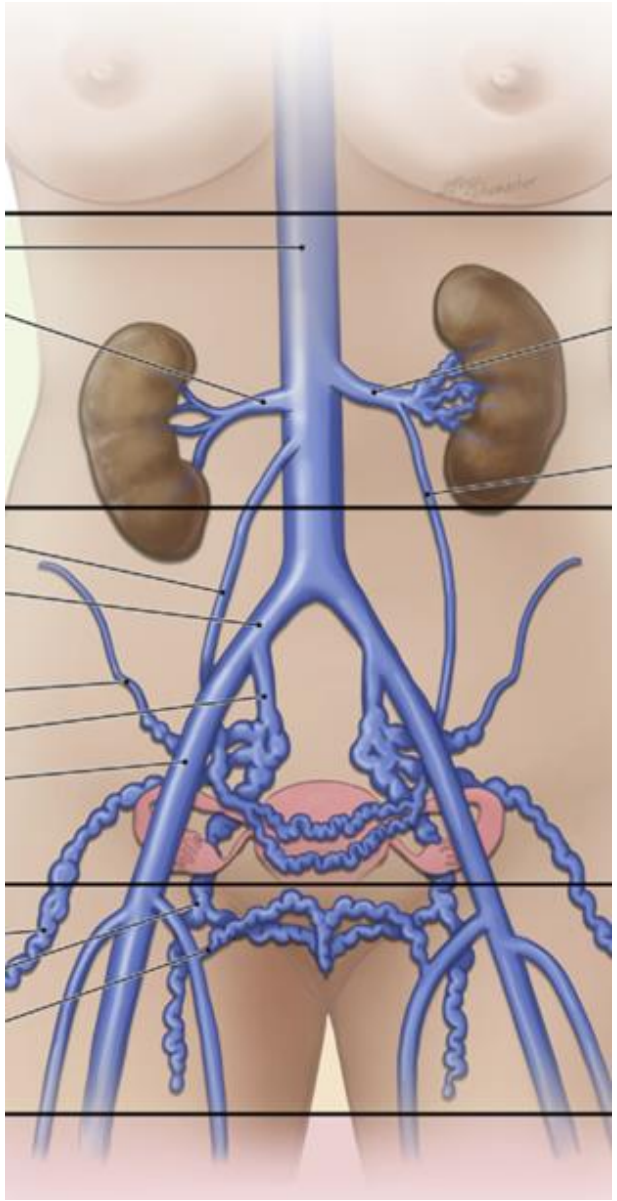

Table IV. Anatomy

Abbreviation	Expansions
IVC	Inferior vena cava
LRV	Left renal vein
GV	Gonadal (testicular, ovarian) veins
LGV	Left gonadal vein
RGV	Right gonadal vein
BGV	Bilateral gonadal veins
CIV	Common iliac veins
LCIV	Left common iliac vein
RCIV	Right common iliac vein
BCIV	Bilateral common iliac veins
EIV	External iliac veins
LEIV	Left external iliac vein
REIV	Right external iliac vein
BEIV	Bilateral external iliac veins
IIV	Internal iliac veins
LIIV	Left internal iliac vein and tributaries
RIIV	Right internal iliac vein and tributaries
BIIV	Bilateral internal iliac veins and tributaries
PELV	Pelvic escape veins[22] ("escape points"); inguinal, obturator, pudendal, and/or gluteal

1-Symptômes = **S**

- **Symptômes veineux d'origine rénale** : micro hématurie ou macro hématurie et douleurs du flanc gauche ou abdominales (majorées par la marche, la station debout ou assise)

- **Douleurs pelviennes chroniques**: La combinaison de dyspareunies et douleurs post-coïtales avec une sensibilité au niveau du point ovarien (Se 94%, Sp 77%)*. Pesanteur unilatérale ou bilatérale avec parfois des pointes aiguës; majorées par la marche, la station debout ou assise

*Beard RW at al. Br J Obstet Gynaecol 1988

- **Symptômes extra-pelviens d’origine pelvienne**: symptômes localisés aux organes génitaux externes ou aux membres inférieurs qui résultent soit d'un reflux, soit d'une fuite pelvienne ou d’une obstruction ilio-cave

- **Claudication veineuse**: « HASTI » = lourdeur (H), douleur (A), gonflement (S), élancement (T) et démangeaisons (I).

(douleur, dans la cuisse, la fesse ou la jambe, non associée à une distance de marche spécifique ou limitée à un muscle spécifique, mais soulagée par le repos et l'élévation des jambes)

Table II. Symptoms ("S")

S_0	No symptoms of a PeVD (no renal, pelvic, or extrapelvic symptoms)
S_1	Renal symptoms of venous origin
S_2	Chronic pelvic pain of venous origin
S_3	Extrapelvic symptoms of venous origin
a	Localized symptoms (pain, discomfort, tenderness, itching, bleeding and superficial venous thrombosis) associated with veins of the external genitalia (vulva and scrotum)
b	Localized symptoms associated with pelvic origin nonsaphenous veins of the leg. These include those related to pelvic origin varices of the posteromedial thigh (pain, discomfort, tenderness, itching, superficial venous thrombosis) as well as those related to sciatic/tibial nerve varices (pain, paresthesias). More generalized lower extremity symptoms and signs, such as heaviness and swelling, are classified with CEAP not SVP.[a]
c	Venous claudication.[a]

2- Varices = V

Obstruction ou reflux → ↑ pression veineuse → varices

- Varices au hile rénal
- Varices pelviennes
- Varices des MI d'origine pelvienne

Table III. Varices ("V")

V_0	No abdominal, pelvic, or pelvic origin extrapelvic varices on clinical or imaging examination
V_1	Renal hilar varices
V_2	Pelvic varices
V_3	Pelvic origin extrapelvic varices.
a	Genital varices (vulvar varices and varicocele)
b	Pelvic origin lower extremity varicose veins arising from the pelvic escape points and extending into the thigh. Includes visible varicosities, typically over the posteromedial thigh, as well as sciatic varices and other refluxing veins transitioning the pelvic floor which are visualized only with ultrasound.[a]

[a]Must include CEAP classification for full characterization of lower extremity varices.

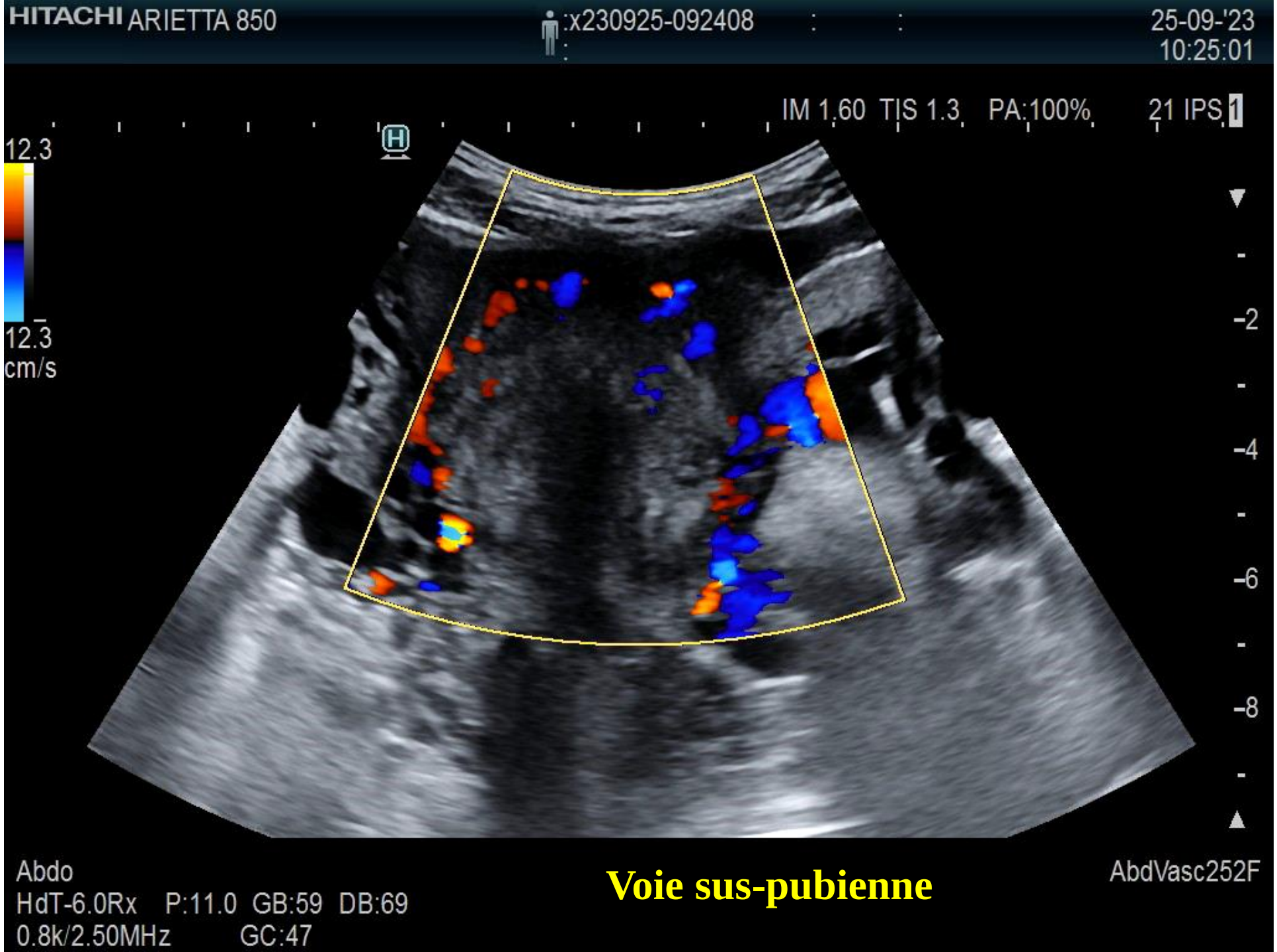

Voie sus-pubienne

Dr Labeyrie

UNITÉ INTERVENTIONNELLE
UNITEVA
THÉRAPEUTIQUE ENDOVASCULAIRE

Michel R. Perrin, Nicos Labropoulos. Presentation of the patient with recurrent varices after surgery **(REVAS).** **J Vasc Surg 2006;43:327-34**

- Étude multicentrique (14 centres dans 8 pays)
- **170 patients (199 MI)** avec **récidive de varices**
- âge moyen 56 ans, 69% femmes

  - Reflux JSF (47.2%)
  - Perforantes (54.7%)
  - Reflux veineux profond (27.4%)
  - **Reflux Pelvien ou abdominal (16.58%)**

J. J. Guex. Anatomical Patterns in varicose Vein Disease: A Duplex scanning Study**. Phlebology (1995) 10:94-97**

•498 MI chez 317 patients avec **varicose sans traitement antérieur**

- Territoire GVS: 423 MI (85.3%)
  - -Incontinence de la jonction saphéno-femorale: 342 MI (68.7%)
- Territoire PVS: 100 MI (20.1 %)
  - -Incontinence jonction saphéno-popliteal: 92 (18.5%).
- Territoire non saphénien: 31 MI (6.2%)
- Incontinence valvulaire profonde: 48 MI (9.6%)

- **Reflux au niveau de la paroi abdominal: 13 MI (3%)**
- **Reflux d'origine pelvienne: 57 MI (11 %)**

} **14%**

Reflux veines viscérales:

- Ligament rond utérus: **Point I**nguinal
- Pudendale médiale: **Point P**érinéal
- Bulbo-clitoridienne: **Point C**litoridien

Reflux veines pariétales:

- Glutéales supérieures: **Point G S**up.
- Glutéales inférieures: **Point G I**nf.
- Obturatrices: **Point O**

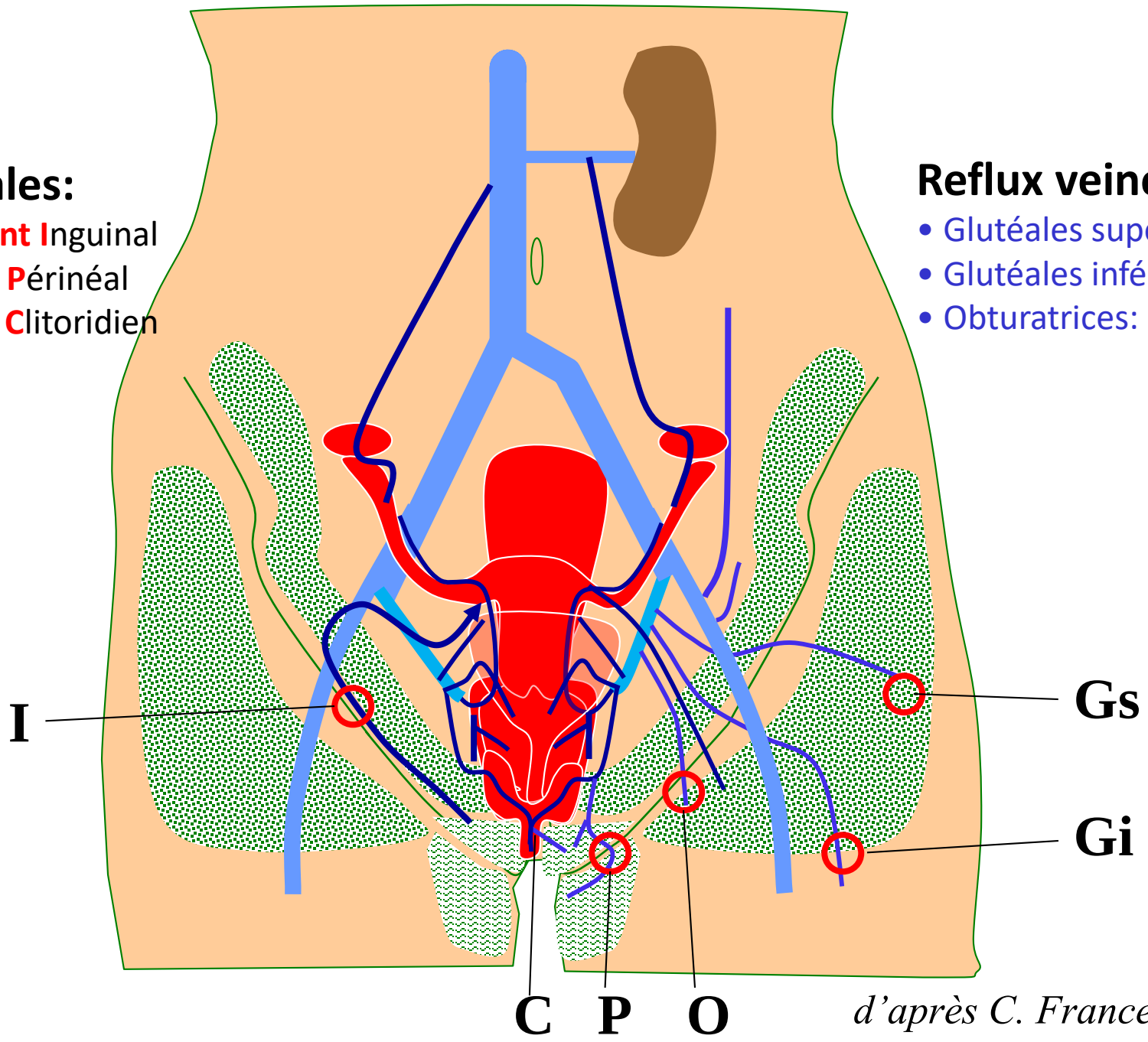

d'après C. Franceschi

3- Physiopathologie = P

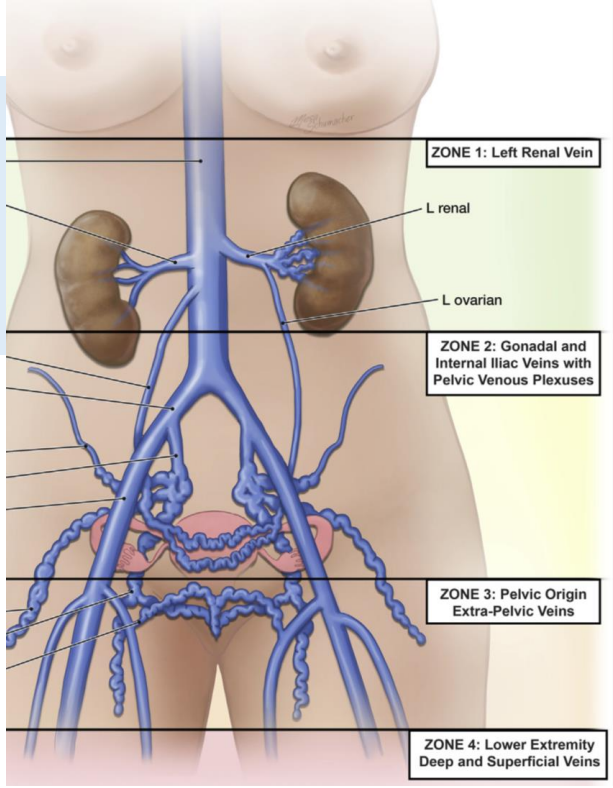

Composite de:

- La ou les zone(s) anatomique(s) concernée(s): **A**
- L'hémodynamique (**O**bstruction et/ou **R**eflux): **H**
- L'étiologie: **E** (**T**hrombotique, **N**on **T**hrombotique, **C**ongénital)

Table V. Hemodynamics

Obstruction (O)	Thrombotic or nonthrombotic (venous compression) venous obstruction
Reflux (R)	Thrombotic or nonthrombotic reflux

Table VI. Etiology (E)

Thrombotic (T)	Venous reflux or obstruction arising from a previous episode of DVT
Nonthrombotic (NT)	Reflux arising from a degenerative process of the vein wall or proximal obstruction; Obstruction arising from extrinsic compression
Congenital (C)	Congenital venous or mixed vascular malformations

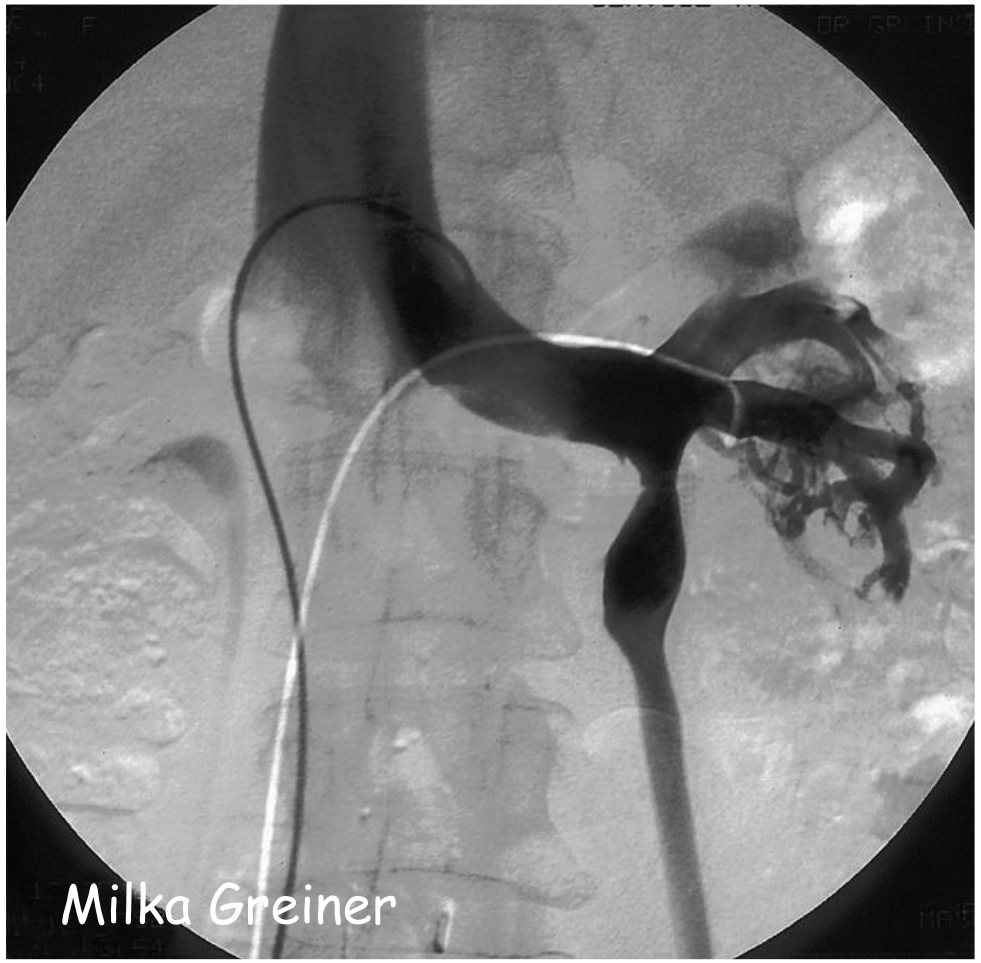

R : pathologie de reflux

NCS

O NT: pathologie d’obstruction non thrombotique

MTEV
sur
MTS

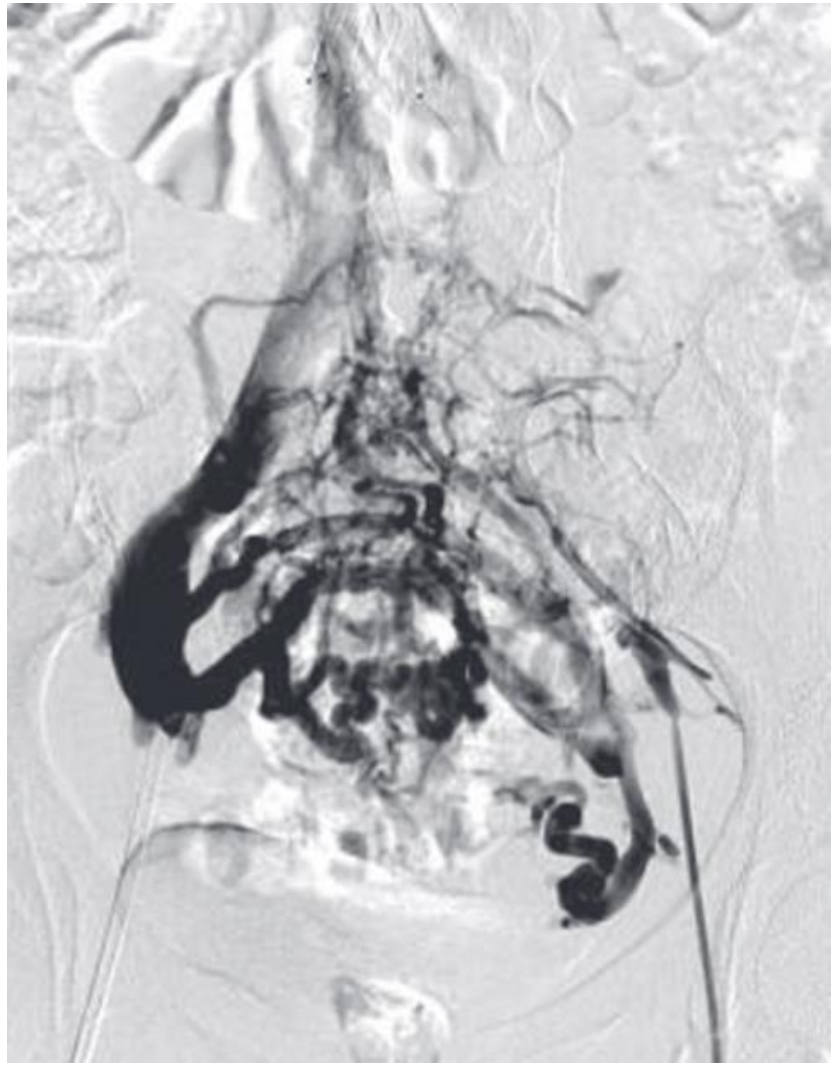

Janssen N.
Phlébologie 2017, 70, 4, p. 57-63

O T: pathologie d'obstruction thrombotique

Table VII. Symptoms-Varices-Pathophysiology (*SVP*) classification scoring sheet

Symptoms (S)		Varices (V)		Anatomy/pathophysiology (P)			
					A	H	E
No pelvic symptoms	0	No pelvic varices	0		IVC	O	T
Renal	1	Renal	1				NT
Pelvic	2	Pelvic	2				C
Extrapelvic	3	Extrapelvic	3	L	RV	O	T
Genital	3_a	Genital	3_a				NT
Leg symptoms	3_b	Leg varices	3_b				C
Venous claudication	3_c			R	GV	O	T
				L		R	NT
				B			C
				R	CIV	O	T
				L		R	NT
				B			C
				R	IIV	O	T
				L		R	NT
				B			C
				R	EIV	O	T
				L		R	NT
				B			C
				R	PELV	O	T
				L		R	NT
				B			C
S		V		$P_{segment1,H,E;segment\ 2,H,E}$			

- Syndrome de congestion pelvienne avec DPC et incontinence ovarienne bilatérale: $S_2V_2P_{BGV,R,NT}$

- Nutcracker syndrome avec douleur du flanc et hématurie: $S_1V_1P_{LRV,O,NT}$

- May-Thurner syndrome avec OMIG: $S_0V_0P_{LCIV,O,NT}$; Left $C_{3s}E_{se}A_dP_{o(CIV)}$

https://myavls.org/svp

4-Syndrome de congestion pelvienne

Le diagnostic de SCP repose sur :

- Antécédents cliniques
- Présentation clinique
- Examen physique
- Imagerie

Les patientes sont généralement, mais non exclusivement, pré-ménopausées et multipares.

Le SCP chez l’homme est possible.

4-Syndrome de congestion pelvienne

Taylor HC Jr (Am J Obstet Gynecol 1949:57:211-30)

Hobbs (Br J Hosp Med 1990 ; 43 : 200-6):

- **douleurs pelviennes chroniques (DPC)**, non périodiques, depuis plus de six mois ; elles sont aggravées par l'orthostatisme, la marche, soulagée par le décubitus.
- dysménorrhée, classiquement en début de cycle (66%)
- dyspareunie et/ou douleur au point ovarien: 71-86% (Se 94%, Sp 77%)*
- douleurs post-coïtales 65%
- dysurie, inconfort rectal

+/- varices vulvaires et des MI

*Beard et al. Br J Obstet Gynaecol. 1988

Conclusion

Confirmer qu’une DPC est due à un SCP nécessite un cheminement diagnostique de l’anamnèse à l’imagerie.

Le syndrome de congestion pelvienne existe et n’est plus une pathologie psychosomatique!
Mais c’est aussi un diagnostic d’exclusion.